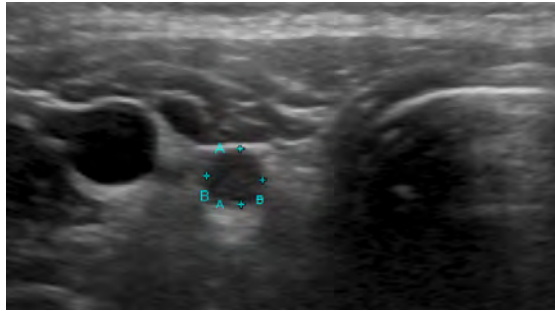




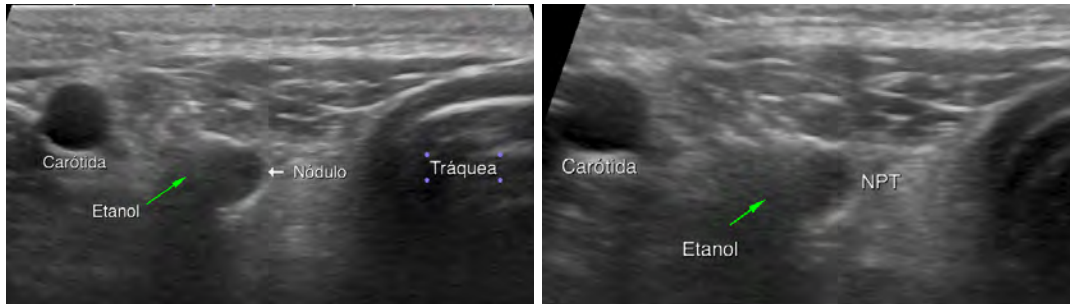
**Descripción:**

Se observa un nódulo tiroideo hipocogénico de 5 mm de diámetro situado en región caudal y excéntrica lóbulo tiroideo derecho.

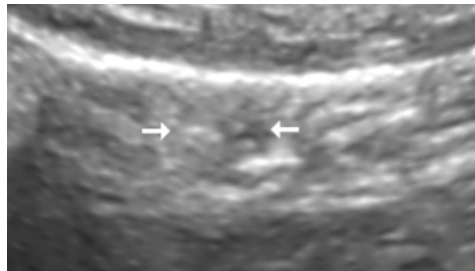


Para el procedimiento se realiza sedación con dexmedetomidina y metadona IM.

Se inyectan en total 1.5 mL de etanol 96% en el nódulo caudal, provocando un aumento gradual de la ecogenicidad de la lesión.



Al final del procedimiento se observa aumento homogéneo de la ecogenicidad del nódulo.



**Conclusiones:**

Supresión satisfactoria del nódulo paratiroideo. En función de los resultados de la evolución de la calcemia se podrá determinar si es necesario un segundo procedimiento o no.

**Comentarios:**

Advertimos a los propietarios de la posibilidad de efectos secundarios transitorios tales como alteración de ladrido, disfagia o hipersalivación.

Asimismo, recomendamos al propietario control de calcemia por el veterinario habitual, en especial de la hipocalcemia transitoria que se puede inducir en algunos casos.